



画像再構成：臨床医のための解説 第4回 頭部 MRA の基礎—Time-of-flight (TOF) 法を中心に—

篠原 広行¹⁾、小島 慎也²⁾、橋本 雄幸³⁾、上野 恵子²⁾

¹⁾ 首都大学東京

²⁾ 東京女子医科大学東医療センター 放射線科

³⁾ 横浜創英大学こども教育学部

はじめに

くも膜下出血や脳梗塞の原因となる病変を調べるために、頭部 MRI 検査は日常的に広く用いられている。MRI には T1 強調画像、T2 強調画像、拡散強調画像など様々な撮像法があるが、本稿では脳動脈の形態を評価する頭部 MR angiography (MRA) について述べる。頭部 MRA の特徴としてその利便性が挙げられる。他の脳動脈の検査法として血管造影検査や CT angiography などもあるが、これらは造影剤を使用し、更に X 線を用いるため放射線被ばくを伴う。一方、MRA では造影剤や X 線を使用せずに脳動脈を評価する非侵襲的な検査と言える。但し、体内に人工関節などのインプラント金属が存在する症例では、MRI 検査に制限が生じる場合があるので注意が必要になる。

頭部 MRA では造影剤を用いない time-of-flight (TOF) 法が一般的に用いられており、本稿では TOF 法を中心に解説する。

1. なぜ、造影剤を用いないで MRA が可能か？
2. TOF 法による MRA の弱点
3. Phase contrast 法による MRA
4. MR-DSA 法

1. なぜ、造影剤を用いないで MRA が可能か？

TOF 法による MRA では、背景信号(脳実質など)を抑制し血液が高信号(白く)になるように撮像する。得られた元画像を用いて最大値投影処理(maximum intensity projection: MIP)を行い、MRA 画像が得られる(図1)。ここで重要となるのが如何に背景信号を抑制し血管を高信号にするかであるが、まず、図2を用い TOF 法の原理について簡単に解説する。MRI では励起パルスを用いて撮像を行うが、TOF 法では励起パルスを短い間隔

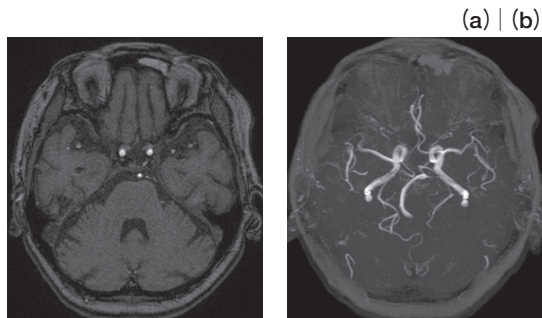


図1. MRA の元画像と MIP 画像
(a) MRA 元画像、(b) MIP 画像

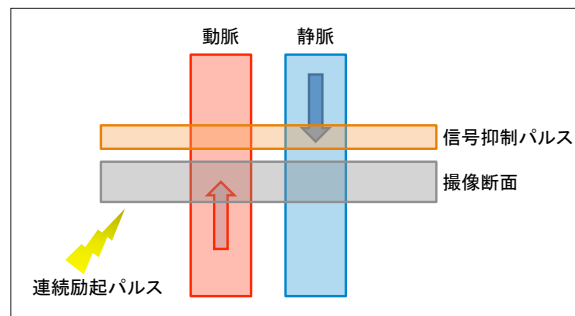


図2. TOF 法の原理

で連続的に照射する。これにより照射された撮像面内の組織の信号は飽和して低信号（黒く）になる。一方、撮像面内に新たに流入してくる血液は連続的な励起パルスの影響を受けていないので、撮像面内の組織よりも相対的に高信号（白く）になる。この効果は流入効果と呼ばれTOF法におけるMRAの基本原則であり、TOF法では造影剤を用いずに血液を高信号にすることができる。しかし、この原理では動脈血だけでなく静脈血も流入効果により高信号になるので、静脈血の信号を抑えるために静脈血が撮像断面に流入する前に信号抑制パルスを照射し、動脈血のみMRA画像を得る。

更に、MRAでは血管の形態をより見やすくする目的でMIP処理が行われる。MIP処理とは投影(直線上でMR信号を線積分したもの)方向において最も高い信号値を表示する手法で、様々な角度から血管を観察することができる。この処理の際に皮下脂肪や表在血管など、観察対象の血管以外の背景信

号を除去することで、血管の形態をより明瞭に観察ができる(図3)。

2. TOF法によるMRAの弱点

上記のようにTOF法によるMRAは血液の流入効果を利用する。したがって、血管が微細で流れが遅い血液を描出することは困難である。しかし、図4に示すように信号強度が高い3T-MRI装置を使用することにより、1.5T-MRI装置に比べ血管の描出能が向上し¹⁾、穿通枝動脈(図5の赤矢印)などの非常に微細な動脈の観察も可能となってきた²⁾。TOF法では撮像断面に対して垂直な血管では流入効果が最も高くなるので、良好に血管を描出することができる。一方、頸動脈サイフォン部などのように撮像面内にて平行に走行する血管では、血液の信号が飽和し血管の描出が不良になることがある。

TOF法では静脈信号を抑えるために撮像断面の遠位側に信号抑制パルスを照射する。したがって、

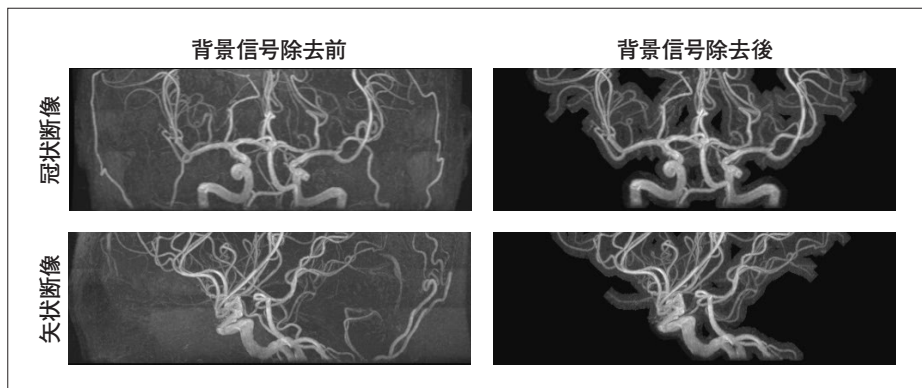


図3. MIP処理における背景信号の除去

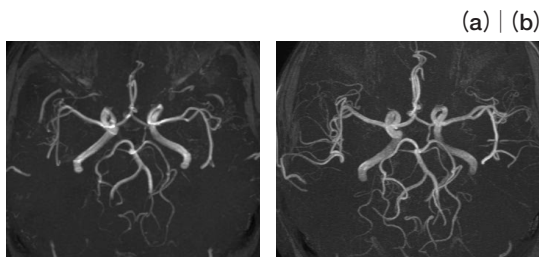


図4. 1.5Tと3Tの比較
(a) 1.5T MRA、(b) 3T MRA

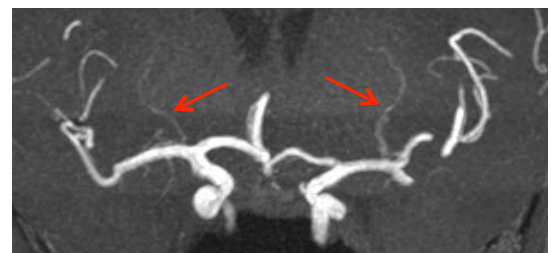

図5. 穿通枝動脈の描出
ThinMIP画像

血管走行の形態にもよるが、中大脳動脈 M1 部のように撮像断面の遠位側から血液が流入する場合も、血管の描出が不良となる（図 6）。このような場合、血管の狭窄や閉塞との鑑別が困難なことがある。対処法として撮像断面の角度を変更する方法などがあるが、他の撮像法を使用することも選択肢の一つである。他の方法の一つとして phase contrast (PC) 法がある。

3. Phase contrast 法による MRA

Phase contrast (PC) 法による MRA は、傾斜磁場にさらされた血流の位相がシフトすることを利用する方法である。原理として正と負の双極性傾斜磁

場の極性を変化させて 2 回撮像し、それらの画像から差分画像を作成し MRA を得る³⁾。PC 法では 3 軸に双極性傾斜磁場を印加するので 3 軸方向の血流の情報を得ることができ、血管走行の形態による MRA の描出不良などは生じることが少ない。しかし、PC 法では双極性傾斜磁場のために撮像時間が長く、差分処理を行うため体動などの動きの影響を受け易い。また、あらかじめ大まかな血流速度を把握しておき、最適な双極性傾斜磁場を印加する必要がある。このような PC 法の欠点に加え、図 7 に示すように MRA の描出能に関しては TOF 法の方が優れており、一般的に頭部 MRA では TOF 法が用いられる⁴⁾。

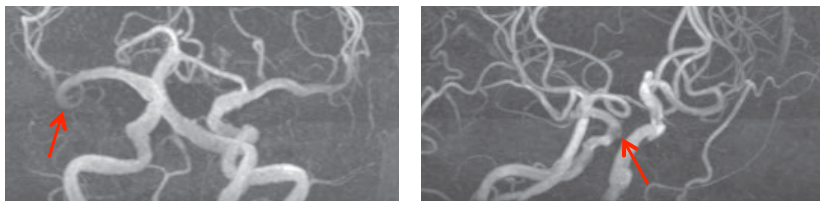


図 6. TOF 法の弱点
(a) 右 M1 の信号低下、(b) 右サイフォン部の信号低下

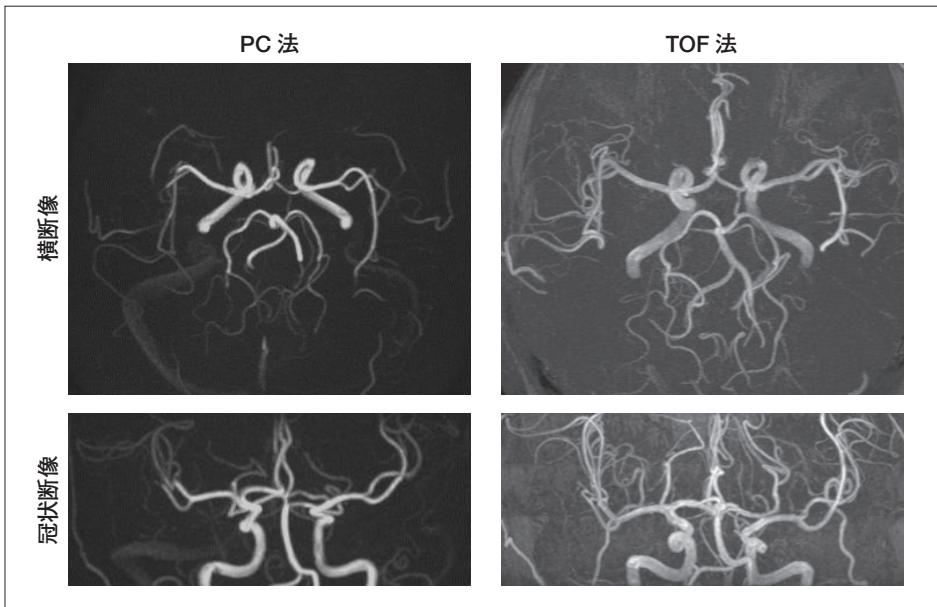


図 7. PC と TOF の比較

4. MR-DSA 法

TOF 法や PC 法は造影剤を用いない手法であるが、造影剤を用いて頭部 MRA を行う手法もある。造影剤を用いることにより、MRI でも digital subtraction angiography (DSA) のように血行動態を継時的に観察することができる (図 8)。原理はほとんど血管撮影法と同様で、造影剤を投与後に連続高速撮像を行い、造影剤を投与する前のマスク画像との差分処理により DSA 画像を得る。この MR-DSA 法は血管撮影に比べ非侵襲的ではある

が、撮像範囲や時間分解能 (1 秒当たりのフレーム数) などに制限がある。

5. おわりに

本稿では、TOF 法による MRA を中心に PC 法、MR-DSA 法について簡潔に解説した。頭部 MRA は臨床において頻度の高い検査であり、本稿が MRA の原理について更に深く他書で学ばれる機会となれば幸いである。

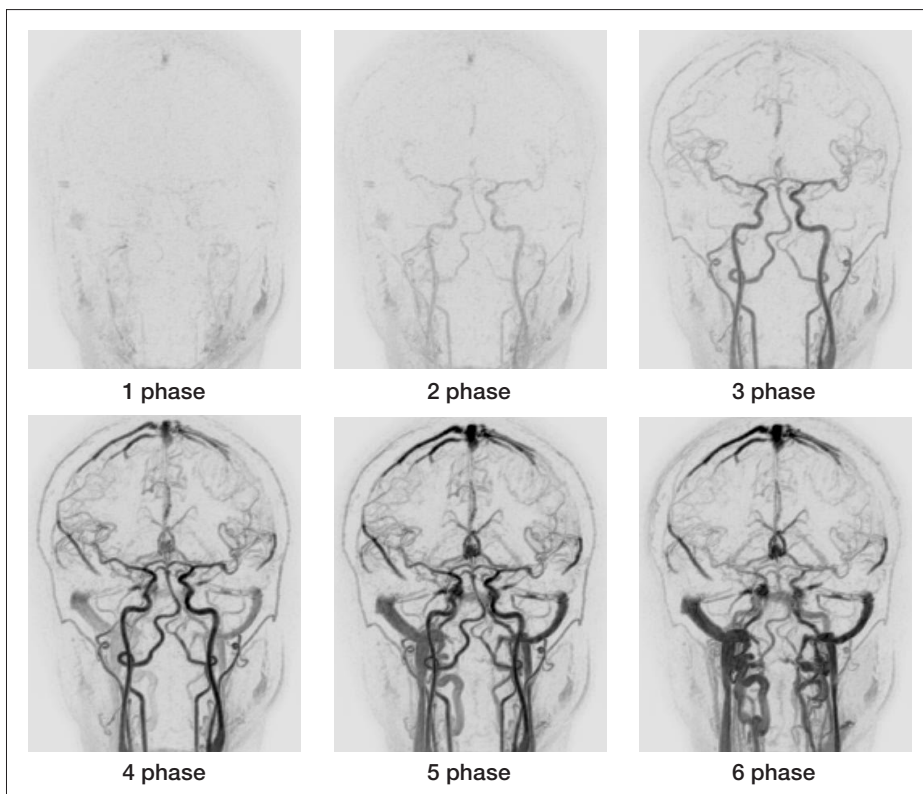


図 8. MR-DSA 画像

参考文献

1. Fushimi Y, Miki Y, Kikuta K, et al.: Comparison of 3.0- and 1.5-T three-dimensional time-of-flight MR angiography in moyamoya disease: preliminary experience. *Radiology*. 239: 232-238, 2006.
2. 掛田 伸吾, 興梠 征典, 佐藤 徹, 他: 3T MRIにおける3D time-of-flight MR angiography -基礎的検討と臨床経験. 断層映像研究会誌 34: 6-11, 2007.
3. 荒木 力: 決定版 MRI完全解説. 秀潤社, 2008.
4. Oelerich M, Lentschig M, Zunker P, et al. Intracranial vascular stenosis and occlusion: comparison of 3D time-of-flight and 3D phase-contrast MR angiography. *Neuroradiology*. 40: 567-573, 1998.